Fondation Ophtalmologique
Adolphe de Rothschild

Comment différencier NOIA artéritique et NOIA non artéritique?

Dr Rabih HAGE

Service de Neuro-Ophtalmologie
Fondation ophtalmologique Adolphe de Rothschild

Les neuropathies optiques ischémiques (NOI)

- Atteintes du nerf optique secondaire à une insuffisance vasculaire
- NOI peuvent être antérieures (NOIA) ou postérieures (NOIP)
- Anatomie et vascularisation du nerf optique

Les neuropathies optiques antérieures

- Elles concernent la portion intraoculaire du nerf optique (1mm)

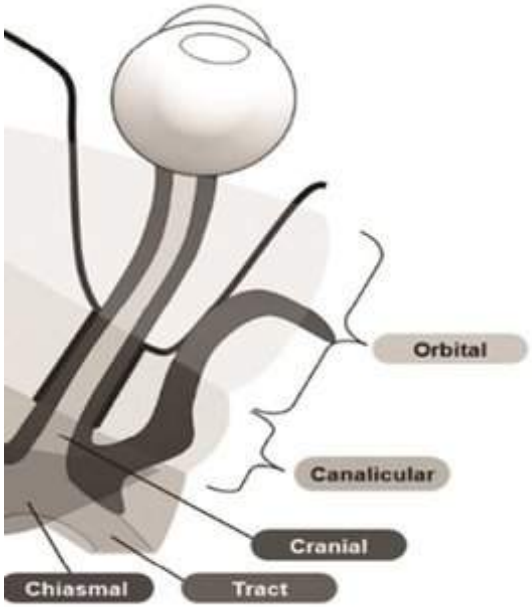

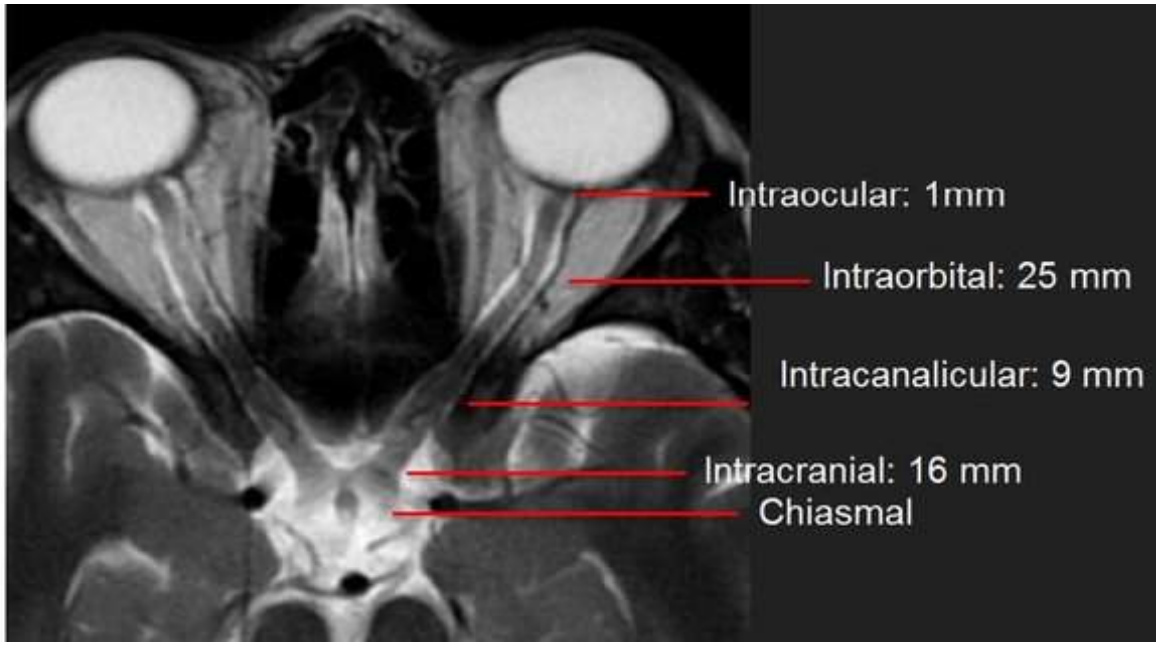

Anatomie vasculaire de la tête du nerf optique

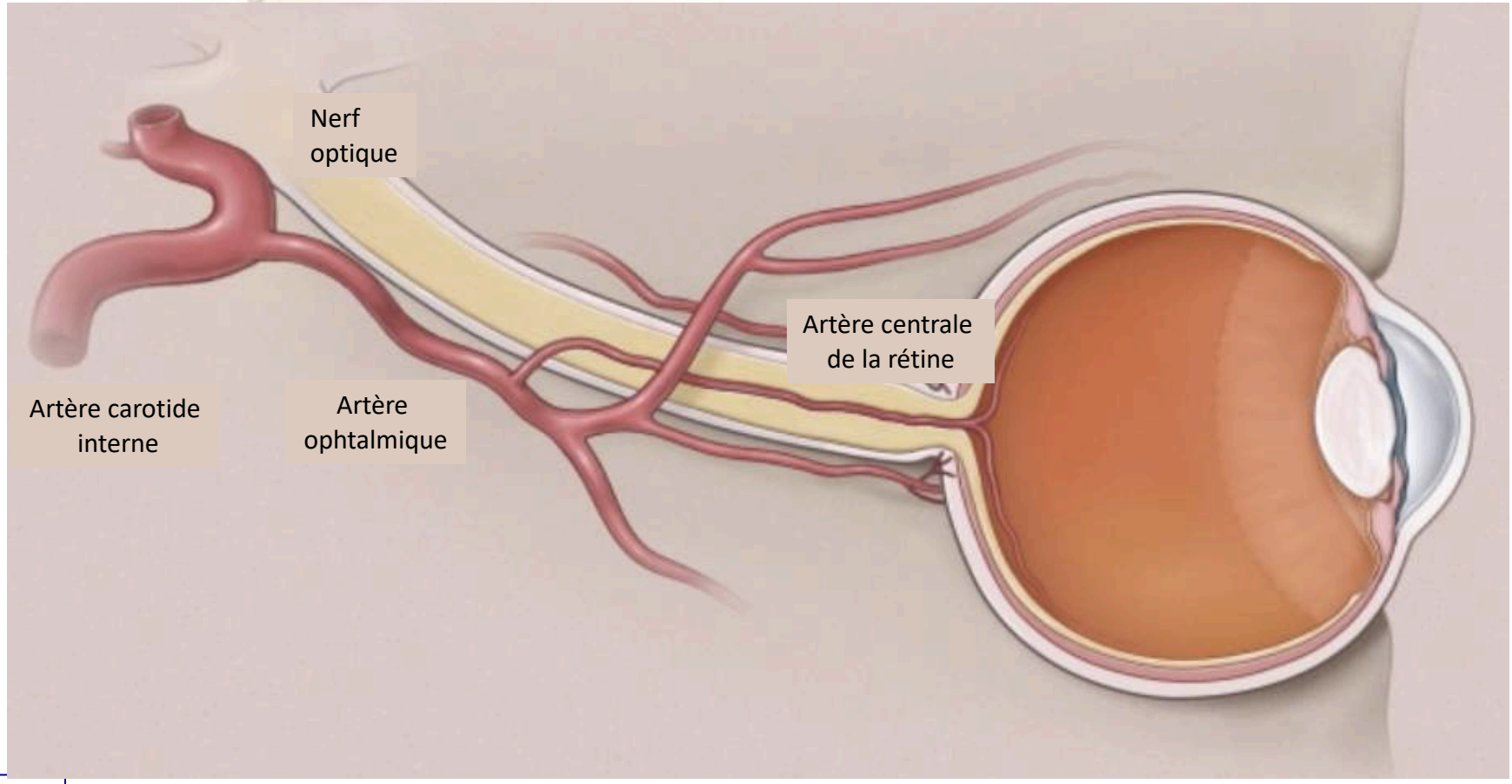

Biousse V, Newman NJ. Ischemic optic neuropathies. N Engl J Med 2015; 372:2428-2436

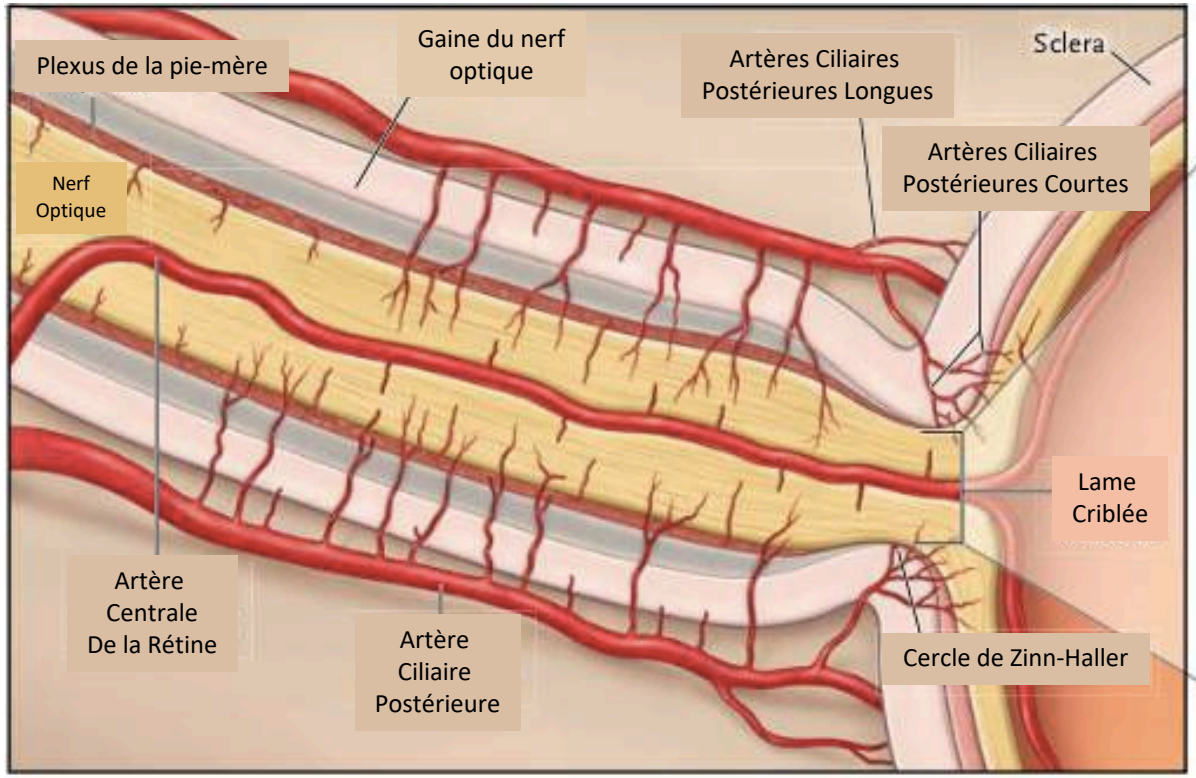
Plexus de la pie-mère
Gaine du nerf optique
Artères Ciliaires Postérieures Longues
Sclera
Nerf Optique
Artères Ciliaires Postérieures Courtes
Lame Criblée
Artère Centrale De la Rétine
Artère Ciliaire Postérieure
Cercle de Zinn-Haller

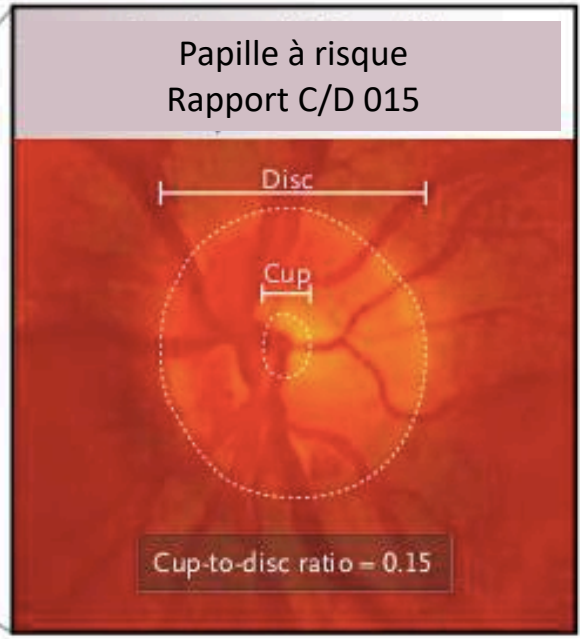
Papille à risque
Rapport C/D 015
Disc
Cup
Cup-to-disc ratio = 0.15

Anatomie vasculaire de la tête du nerf optique

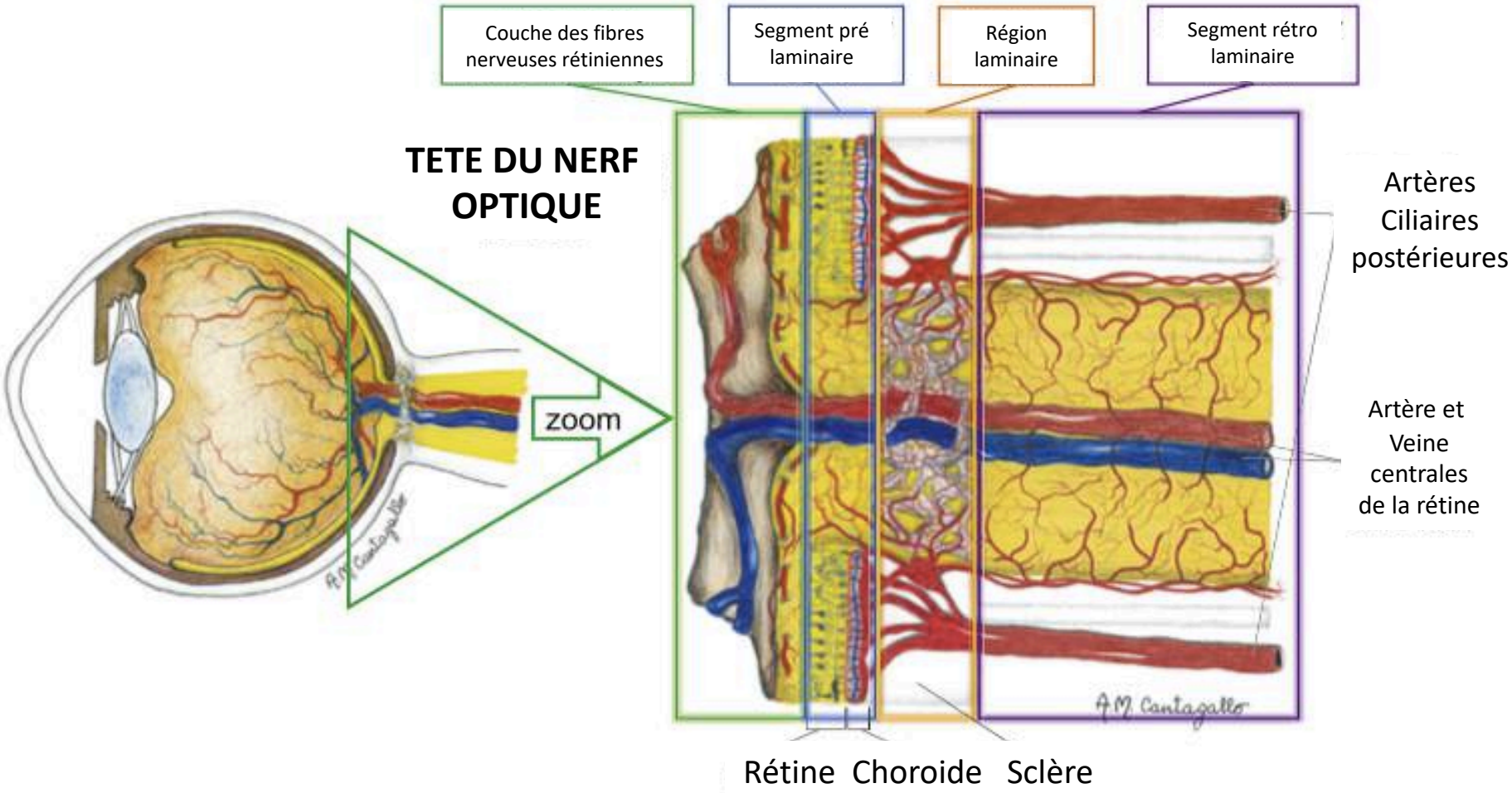

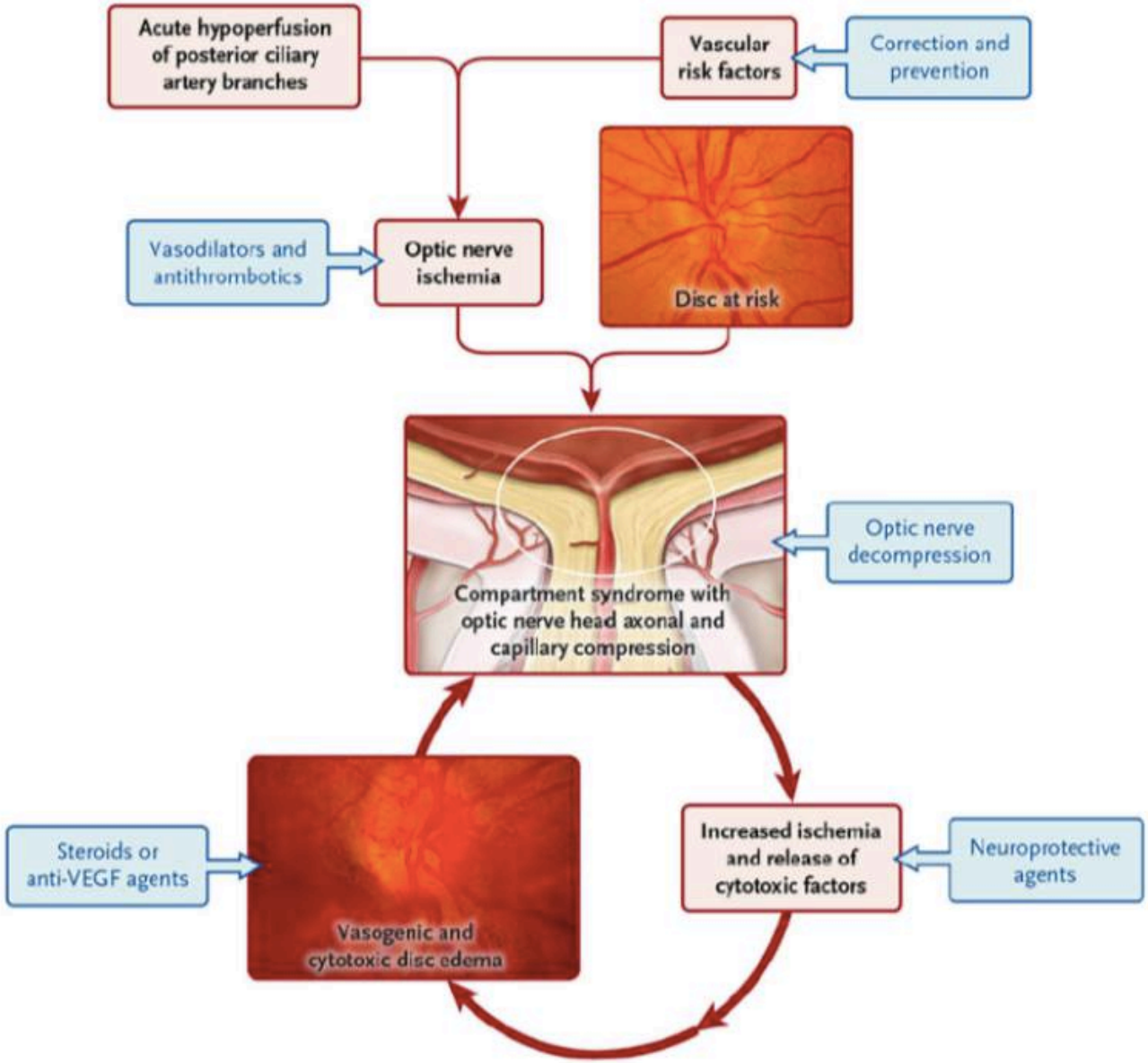
Acute hypoperfusion of posterior ciliary artery branches
Vascular risk factors
Correction and prevention
Vasodilators and antithrombotics
Optic nerve ischemia
Disc at risk
Optic nerve decompression
Compartment syndrome with optic nerve head axonal and capillary compression
Steroids or anti-VEGF agents
Vasogenic and cytotoxic disc edema
Increased ischemia and release of cytotoxic factors
Neuroprotective agents

Epidémiologie des NOIA-NA

- La très grande majorité des NOIA sont non artéritique.
- Incidence 2,3-10,3/100.000/an
- 95% des patients sont Caucasiens
- Hommes et Femmes sont touchés de façon équivalente
- Dans 23% des cas, patient < 50ans

Clinique de la NOIA-NA

- Baisse d'acuité visuelle unilatérale, brutale, isolée, indolore (90%)
- **DPAR**
- **Oedème papillaire**
- Examen oeil controlatéral

Etiologies

- Syndrome d'apnée du sommeil
- Traitements (cordarone, INH 5PD, …)
- Drusen du nerf optique
- Idiopathique

Fond d'oeil

- 97% des patients NOIA ont une petite excavation (<0,3) ou une absence d'excavation.

c/d:0.8
c/d:0.5
c/d:0.1

NOIA-NA

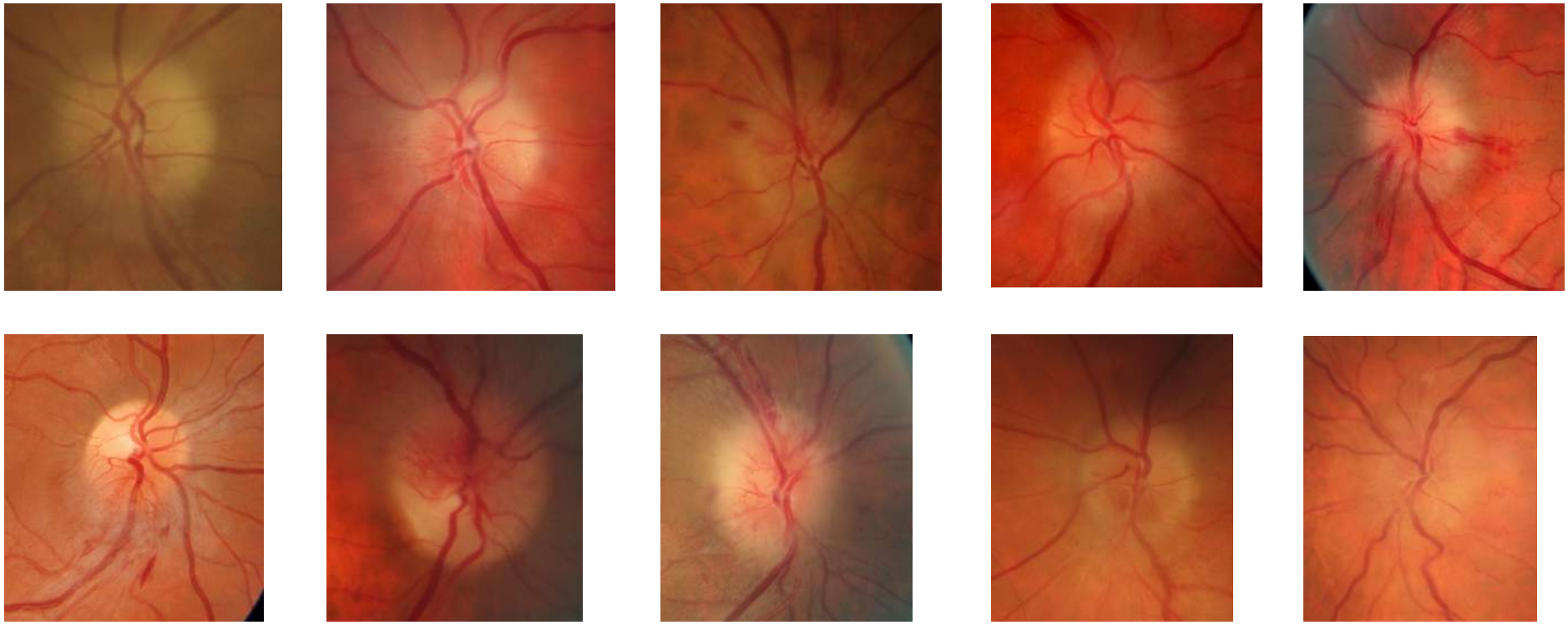

Evolution NOIA-NA

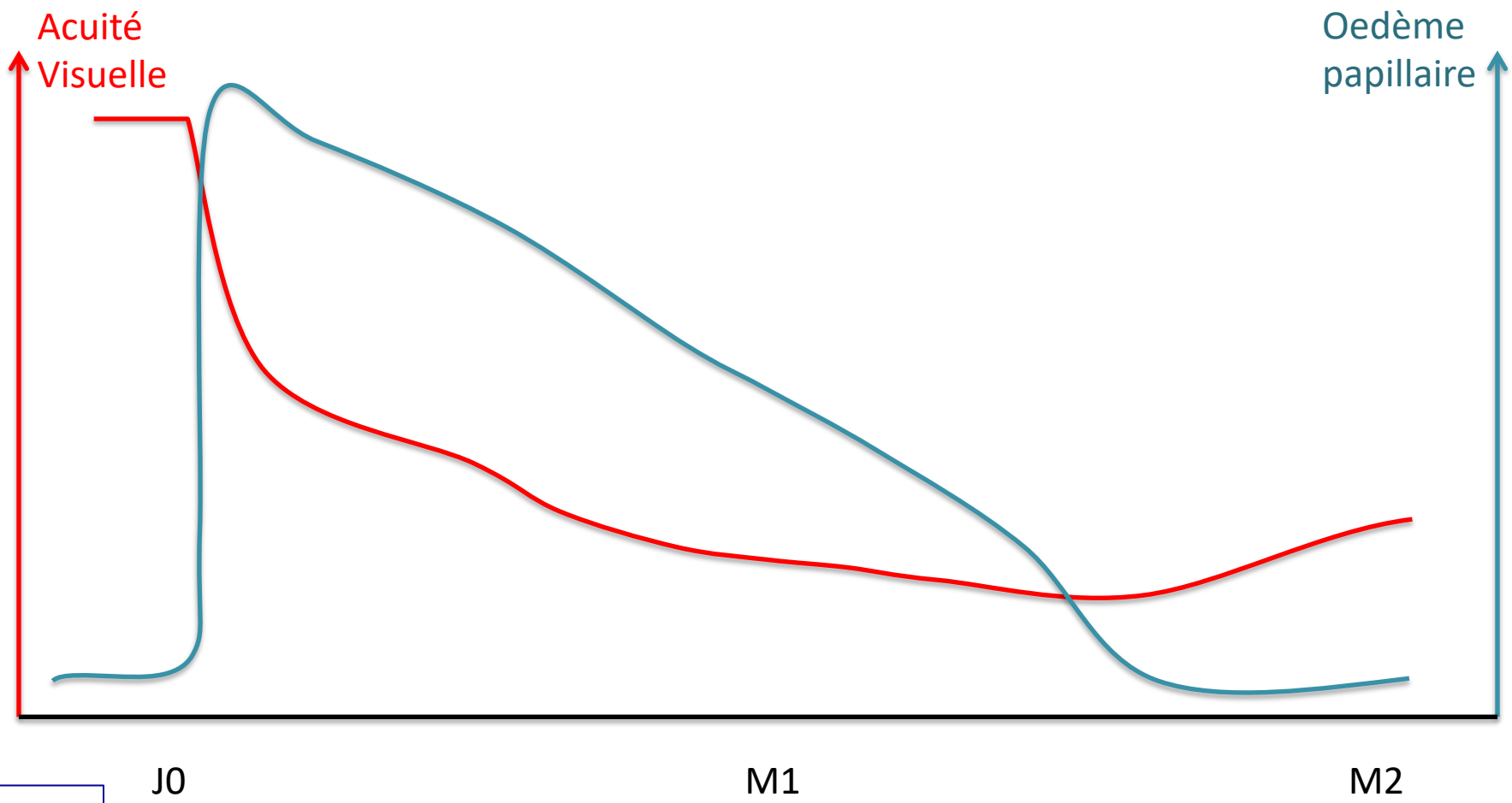

Signes d'ischémie associée

- Tout signe d'ischémie en dehors du territoire des ciliaires courtes postérieures
  - Rétine
  - Choroide
  - Segment antérieur
  - Orbitaire
- Doit faire suspecter une NOIA artéritique

NOIA Artéritique vs. Non Artéritique

NOIA-A	NOIA-NA
F>H	F=H
>50 ans	23% ont moins de 50 ans
Symptômes extra ophtalmologiques	Isolée
Douleurs fréquentes	Douleurs rares (10%)
Fréquents troubles visuels transitoires	Rare troubles visuels transitoires
BAV profonde	BAV importante Très rarement PL-
Bilaterale jusqu'à preuve du contraire	Bilatérale, séquentielle (15%)

NOIA A ou NA?

Ischémie choroïdienne

Temps artériel

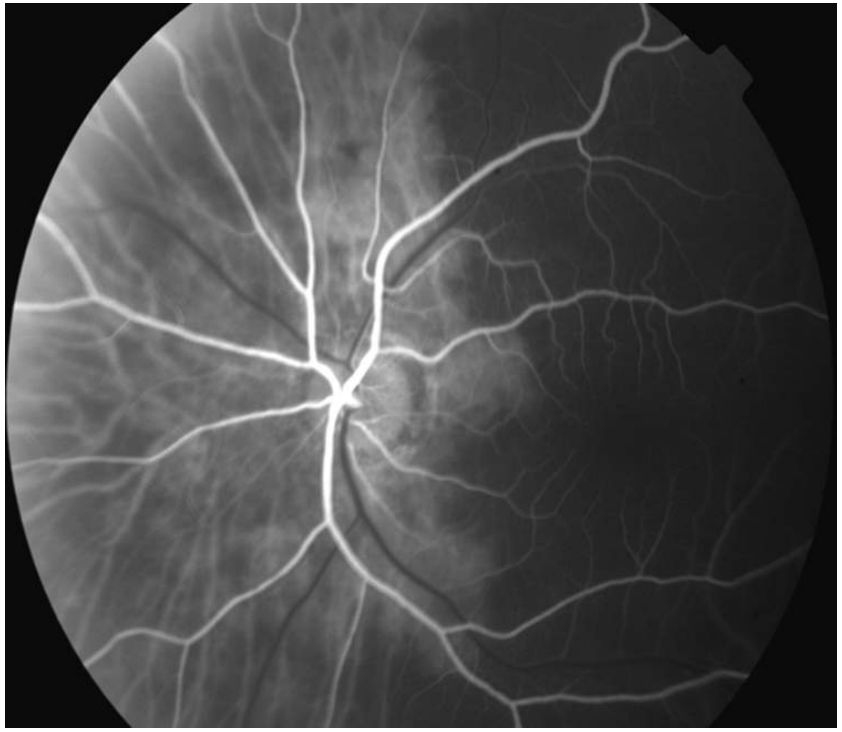

Temps veineux

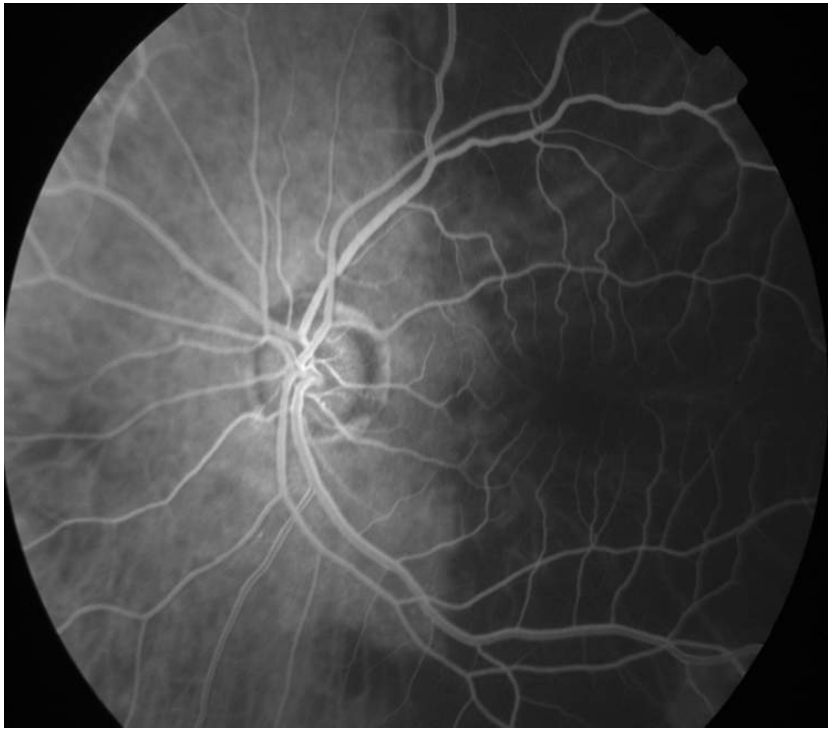

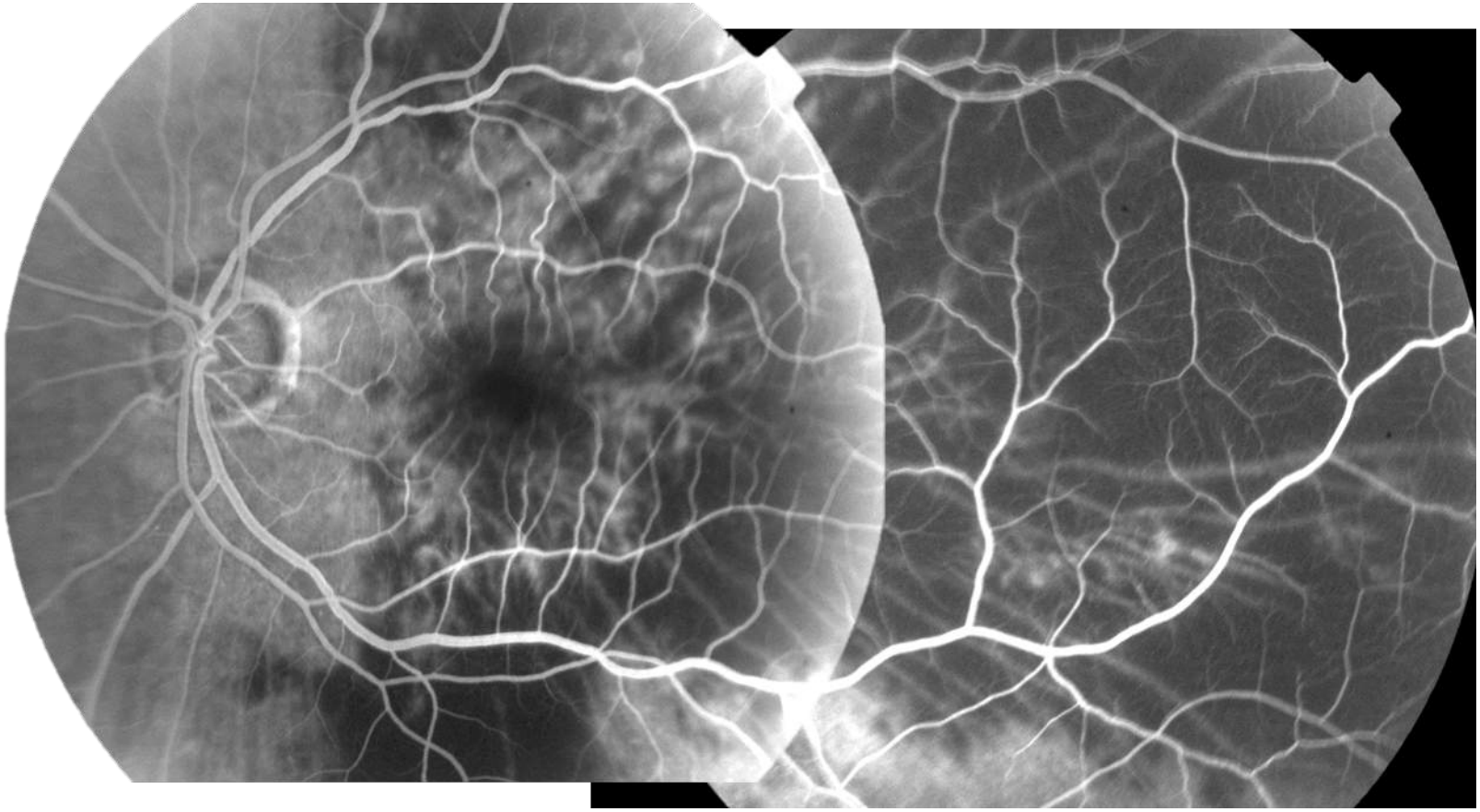

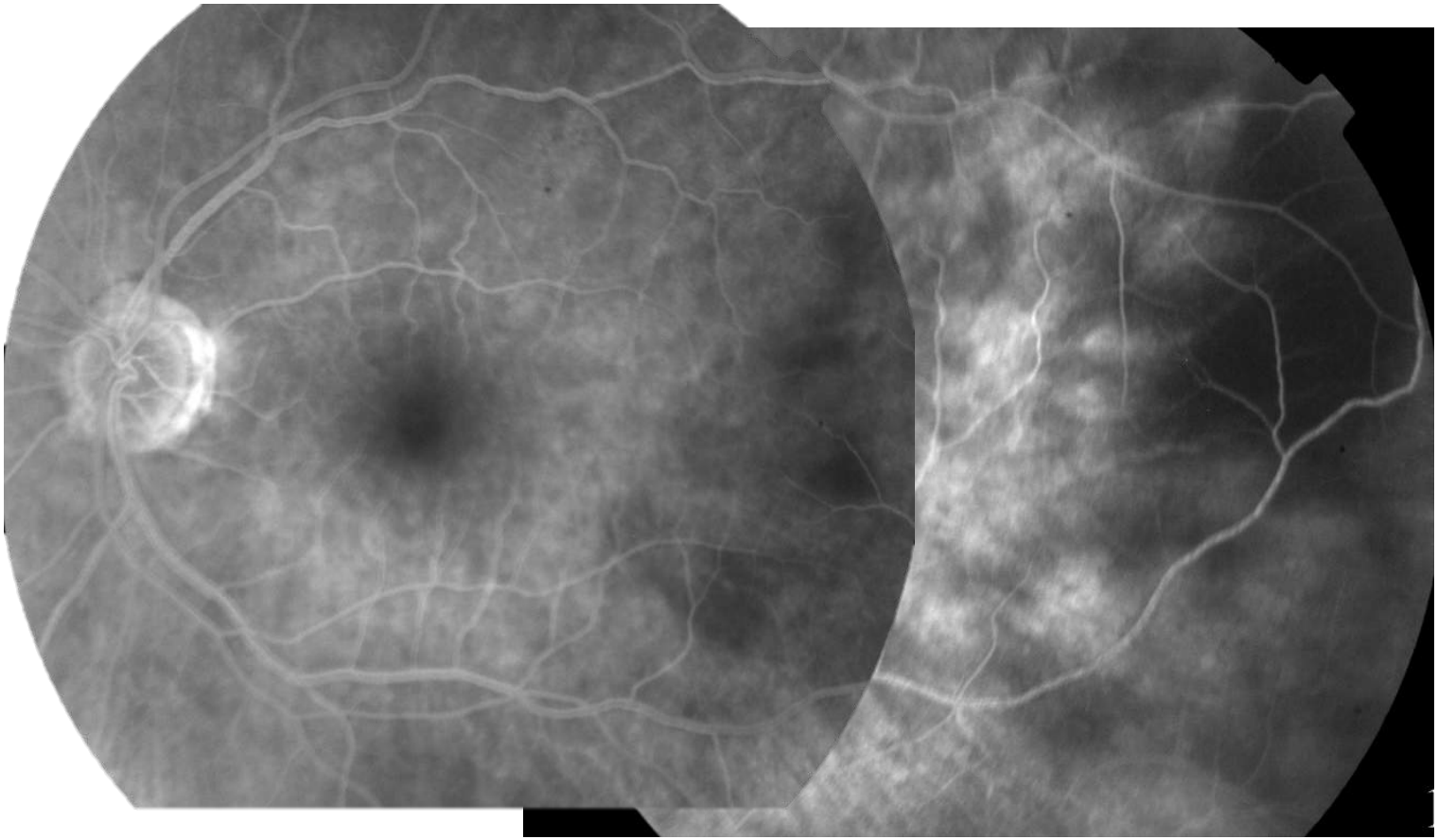

Comment différencier NOIA artéritique et NOIA non artéritique?

- Le Terrain
- L'anamnèse
- Les signes associés
- L'examen ophtalmologique
- L'angiographie rétinienne
- L'évolution

Homme 67 ans

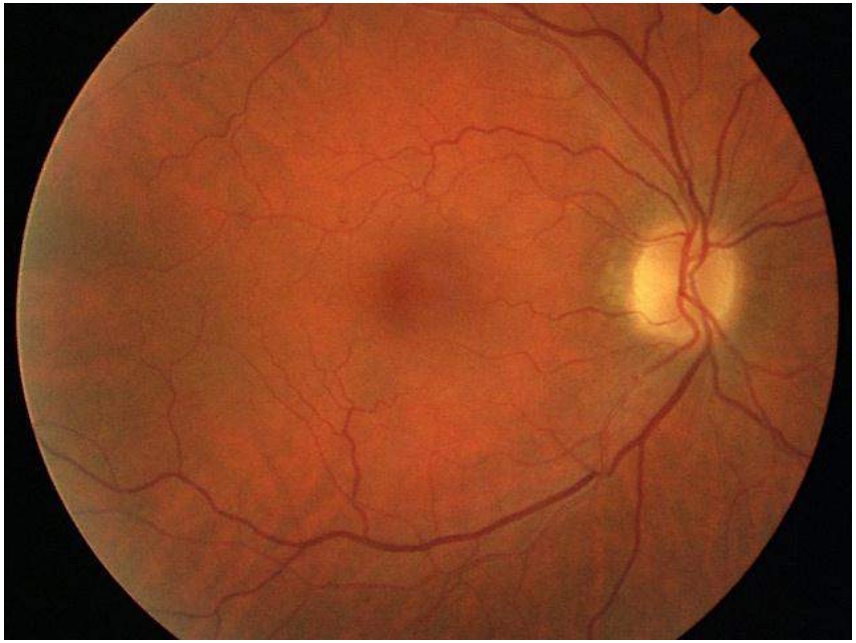

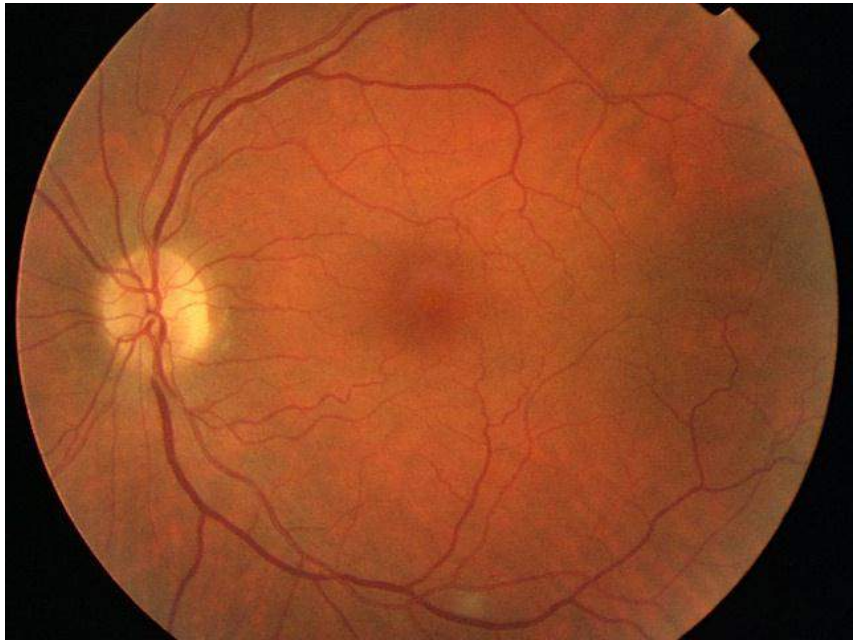

Angiographie Fluo 40s

Take home message

- Chez le patient de plus de 50 ans, devant toute NOIA, la présence
  - D'épisode de trouble visuel transitoire récent
  - D'une BAV profonde
  - D'une papille excavée
  - De tout signe d'ischémie en dehors du territoire des artères ciliaires courtes postérieures
  - D'une atteinte bilatérale d'emblée

- Doit faire suspecter une cause artéritique